

# Chirurgie osseuse en « 14 » .



La chirurgie osseuse n'est pas une concurrente à l'immobilisation plâtrée, c'est bien souvent le seul espoir de récupérer une fonction acceptable de son membre .

La chirurgie osseuse a toute sa place si il y a

- Des fragments multiples instables .
- Une articulation compromise ;
- Une perte osseuse importante .

Mais ça implique du matériel apparemment très simple en réalité très complexe vu les qualités que l'on attend des alliages , et la complexité des formes adaptées aux contraintes .

Ca implique aussi du matériel de mise en place : emporte pièces, scies, tournevis, marteau ....

	<p>Sans cette opération,</p> <p>La cheville n'est plus fonctionnelle</p>
	<p>Sans cette opération,</p> <p>La main est instable et peu fonctionnelle . il est préférable d'amputer le doigt correspondant .</p>

## Situation générale.

La chirurgie osseuse n'a pas été au « rendez-vous » de la Grande Guerre, pourtant elle aurait eu de quoi faire ...

Mais il ne faut pas juger « hier » avec le regard d'aujourd'hui ; il n'y avait pas

- D'asepsie convenable
- D'antibiothérapie
- De monitoring pré, per et post op .
- De perfusion « standardisées ».
- De transfusions sanguines (autres qu'anecdotiques).
- De matériel de chirurgie osseuse en particulier les plaques Lambotte de grande taille .
- De chirurgien formé pour ce genre d'opération, à une époque où rappelons-le, un chirurgien opérait « tout » ...Il n'y avait pas de chirurgien « osseux » ...

## Les publications .

Si les opérations n'allaient pas bien ,les publications « scientifiques » ,c'était tout autre chose ...  
Chacun y allait de sa publication « toute à sa gloire » et sans aucun élément scientifique : statistique, description de la population traitée ,définition de ce qu'on entend par résultat  
« bon »,excellent »,etc ...  
Pas de comparatif .  
Pas de notion de temps nécessaire, ni de thérapie accessoire, ni de maintien des résultats à court et à long terme ...



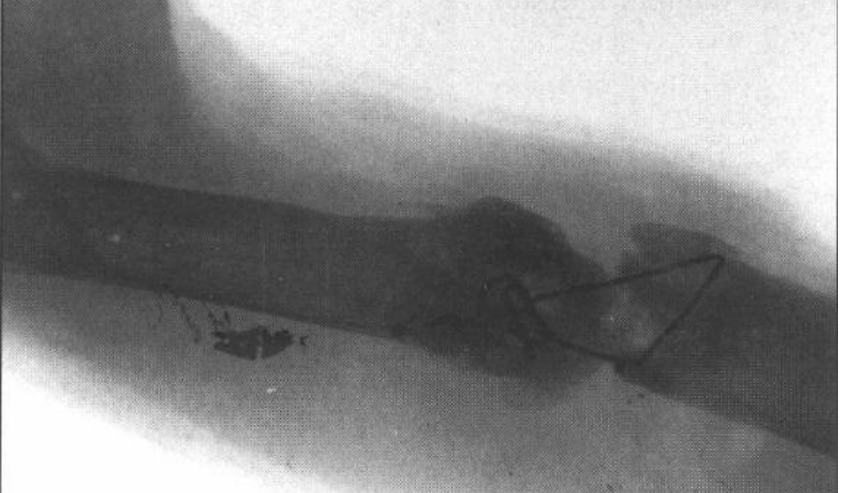
Les professionnels apprécieront « plus loin » les résultats miraculeux (puisque seuls les résultats miraculeux étaient repris dans les publications toutes à la gloire du praticien ) ...

La faute la plus grave est le refus de prendre exemple et conseil sur les menuisiers charpentiers .  
La chirurgie osseuse travaille sur les os, et ce qui ressemble le plus à un os, c'est un morceau de bois .  
Il aurait été possible de prendre des leçons en étudiant le travail des menuisiers .  
Ca aurait été « déchoir » ..



L'erreur classique est de se servir d'une plaque métallique beaucoup trop petite pour stabiliser de grands fragments osseux .

C'était aussi de mettre pour les mêmes raisons les vis trop près du foyer fracturaire .


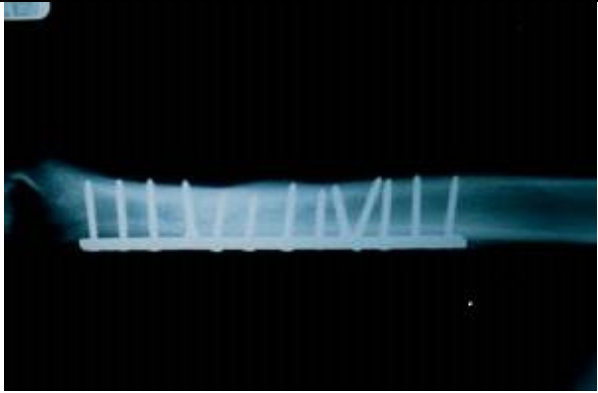
## Quelques radios présentées comme « miraculeuses ».

<p>Plaque trop petite . Vis trop près du site fracturaire .</p> <p>Fragments non stabilisés .</p>	
<p>Fixation insuffisante .</p>	
<p>Si ces 2 fils d'argent stabilisent qq chose ....</p>	

**La taille des plaques :**

1914	1980
	

**Le nombre de vis :**

1914	1980
	

## Résultats des courses :

Au vu des traumatismes par balles ou obus ,les dégâts osseux sont absolument épouvantables .  
Vu l'absence totale de soins pré ,per et post op et surtout vu l'absence totale d'antibiothérapie avec en prime une aseptie douteuse, la solution la plus rationnelle semble être l'amputation d'office .

A quelques rares exceptions, la préservation du membre atteint que ce soit par immobilisation (relative et complexe) ou par ostéosynthèse (tout aussi relative) consiste à préserver un membre qui n'aura plus rien de fonctionnel , avec comme conséquences imprévue ,une réduction de l'indemnité afférente au préjudice ...